



Eritema fijo medicamentoso múltiple. Reporte de caso Multiple fixed drug erythema. Case report

^IDr. Norberto Esqueff Díaz  

^{II}Lic. Damaris Sierra Díaz  

^{III}MSc. Niurka Pérez Báe  

^IEspecialista de I grado en Dermatología y de II grado en Medicina General Integral. Investigador Agregado. Asistente. Hospital Materno Infantil "Comandante Manuel Piti Fajardo". Facultad de Ciencias Médicas de Mayabeque. Güines, Cuba.

^{II}Licenciada en Economía. Máster en Ciencias de la Educación Superior. Investigador Agregado. Profesor Auxiliar. Facultad de Ciencias Médicas de Mayabeque. Güines, Cuba.

^{III}Licenciada en Ciencias Farmacéuticas. Máster en Enfermedades Infecciosas. Investigador Agregado. Profesor Auxiliar. Facultad de Ciencias Médicas de Mayabeque. Güines, Cuba

Autor para correspondencia: Dr. Norberto Esqueff Díaz 

RESUMEN

El eritema fijo medicamentoso es una reacción cutánea a la ingesta de fármacos. Se asocia a la administración de los antibióticos, los antiinflamatorios no esteroideos y los psicofármacos. Se caracteriza por la presencia de manchas eritematovioláceas o con ampollas, cuando la evolución no es satisfactoria, deja manchas hiperpigmentadas de color azul grisáceo. Se presenta este informe con el objetivo de identificar signos y síntomas de alarma desde la presentación de la enfermedad y evitar posteriores complicaciones. Paciente femenina, negra, de 56 años, con antecedentes de diabetes mellitus tipo 2, acude por presentar lesiones maculares hiperpigmentadas en cara y cuello. La misma se ha aplicado medicamentos sin ser indicados por especialistas. El diagnóstico se establece por la entrevista y el examen dermatológico. El diagnóstico precoz y el seguimiento de la enfermedad, evita complicaciones y así lograr un mínimo de recurrencias, aspectos que permiten mejorar la calidad de vida de los pacientes.

Palabras clave: eritema fijo medicamentoso, eritema fijo pigmentado, reacción medicamentosa, dermatitis medicamentosa, dermatosis

Descriptor: eritema; dermatitis; efectos colaterales y reacciones adversas relacionados con medicamentos enfermedades de la piel; femenino

ABSTRACT

Fixed drug erythema is a skin reaction to ingesting drugs. It is associated with the administration of antibiotics, non-steroidal anti-inflammatory drugs and psychotropic drugs. It is characterized by the presence of erythematous-violaceous spots or blisters; when the evolution is not satisfactory, it leaves hyperpigmented grayish-blue spots. This report is presented with the objective of identifying warning signs and symptoms from the presentation of the disease and avoiding subsequent complications. A 56-year-old black female patient with a history of type 2 diabetes mellitus presented with hyperpigmented macular lesions on the face and neck. She has applied some medication without being indicated by specialists. The diagnosis is established by interview and dermatological examination. Early diagnosis and monitoring of the disease avoid complications and thus achieves a minimum of recurrences, aspects that improve the quality of life of patients.

Key words: fixed drug erythema, fixed pigmented erythema, drug reaction, drug dermatitis, dermatosis

Descriptors: erythema; dermatitis; drug-related side Effects and adverse reactions; skin diseases; female

Recibido: 27/03/2023 | Aprobado: 19/01/2024 | Publicado: 10/04/2024

INTRODUCCIÓN

El eritema pigmentado fijo (EPF) es una forma de toxicodermia. Es descrito por primera vez, en 1889, por Bourns, al observar una erupción, en los labios y la lengua, en un paciente que había ingerido 20 gramos de antipirina y que al curar, deja una hiperpigmentación residual bien delimitada. En 1894, Brocq, acuña el término de «exantema fijo medicamentoso» para describir una erupción eritematopigmentada fija.⁽¹⁾

El Eritema Fijo Medicamentoso (EFM) puede presentarse en personas de cualquier edad, aunque la mayoría de los casos se han reportado en adultos jóvenes. Tiene una distribución mundial, sin diferencias raciales. La fisiopatología, no ha sido dilucidada, hasta nuestros días.^(1,2) Se caracteriza por la presencia de manchas eritematovioláceas, incluso de color negro que pueden evolucionar a placas edematosas o ampollas. Por lo general, son lesiones solitarias, aunque pueden ser múltiples. Se localizan en los labios, los genitales o el área perianal, manos y pies; no obstante, pueden ubicarse en cualquier parte de la superficie cutánea.⁽¹⁻³⁾

Son asintomáticas, aunque en ocasiones los pacientes refieren sensación de ardor, otros pueden desarrollar fiebre, malestar general o síntomas abdominales. El diagnóstico se realiza con base en la topografía, la morfología y el antecedente de aparición de lesiones recurrentes, en los mismos sitios al ingerir los fármacos.^(2,4)

Existe el uso indiscriminado de medicamentos en las poblaciones, es por esto que este trabajo tiene como objetivo, elevar la educación fármaco-terapéutica de la población y los profesionales para que sean capaces de identificar signos y síntomas de alarma desde su presentación y así evitar posteriores complicaciones.

Información del paciente.

Se trata de una paciente femenina, color de la piel negra, 56 años de edad, con antecedentes personales de diabetes mellitus tipo 2, esta se trata con dieta y ejercicios físicos, mantiene adecuado control metabólico. No presenta historial de operaciones, traumatismos, transfusiones ni hábitos tóxicos. Su esquema de vacunación se encuentra actualizado. Es ama de casa.

Refiere que hace nueve o 10 meses, presenta olores e inflamación articular por lo que ha usado el naproxeno e ibuprofeno como trata-

miento para mejorar la sintomatología, dato ofrecido a su médico de asistencia; pero nunca lo asocian a la aparición y recurrencia de sus primeras lesiones cutáneas (desde hace nueve meses), estas se localizan en el cuello y son descritas en forma de manchas circulares con una coloración rosado violácea.

En el interrogatorio refiere, que presenta lesiones cutáneas localizadas en áreas de la cara, labios y el cuello, acompañadas de un ligero ardor, estas llevan siete días de evolución y como dato curioso, las presenta de forma intermitente, desde hace nueve meses y nota que siempre salen en el mismo lugar.

Desde que inicia el cuadro acude en varias ocasiones a su médico de atención primaria, este lo interpreta como una dermatitis de contacto y la tratan con fomentos de manzanilla y suero fisiológico; así como, con cremas, pomadas esteroideas y antibióticas del tipo hidrocortisona crema 1 %, triamcinolona crema 0.1 %, gentamicina crema 0.1 % y neobatín ungüento 25 g, el esquema terapéutico está apoyado con el uso de antihistamínicos, como la loratadina de 10 mg una tableta cada 12 horas y prednisona de 20 mg, en dos ocasiones.

En todos los casos hubo una mejoría de sus lesiones cutáneas, quedan áreas de hiperpigmentaciones posinflamatorias residuales, las recurrencias continúan y siempre se activan las que habían desaparecido. Nunca tiene un diagnóstico de certeza a pesar de los meses que lleva con la enfermedad.

Antecedentes familiares.

No se describen familiares con lesiones cutáneas similares ni cuadros dermatológicos de interés.

No genodermatosis en la familia.

Examen dermatológico.

Se examina a la paciente y se observan múltiples lesiones cutáneas de localización facial: peribuca, labios, mentón; cuello plano lateral izquierdo y en el área supraclavicular derecha, con aspecto de placas infiltradas, redondeadas, pigmentadas de coloración negro, con la presencia de ampollas y costras en su superficie y acompañadas de ardor y prurito ligero.

Se observan además otras lesiones de pequeño tamaño, pocas en número y dispersas que se localizan alrededor de la lesión que se encuentra en la zona supraclavicular derecha y están en relación con acrocordones, tienen una coloración carmelita, son de aspecto verrugoso,

no dolorosas a la palpación y superficie suave e irregular, estas lesiones no están relacionadas al cuadro cutáneo en cuestión, figuras 1 y 2.

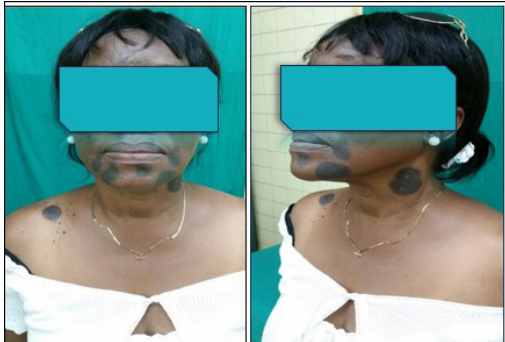

Fig. 1 y 2. Lesiones cutáneas de localización peribucal, labios, mentón, plano lateral izquierdo del cuello y área supraclavicular derecha, placas infiltradas, redondeadas, de color negro, con ampollas y costras en su superficie

Evaluación diagnóstica:

La evaluación diagnóstica de este caso se realiza a través del método clínico y el interrogatorio, con el antecedente de ingerir de forma repetida, durante varios meses naproxeno e ibuprofeno, además la recurrencia y las características morfológicas y topográficas de las lesiones cutáneas; así como el empeoramiento de estas, cada vez que entra en contacto con estos fármacos. No es necesaria la realización de la biopsia cutánea, ni otros exámenes complementarios.

Seguimiento, resultados e intervención terapéutica:

Posterior al interrogatorio y examen de las lesiones cutáneas se le orienta a la paciente que no debe consumir más medicamentos del tipo antiinflamatorios no esteroideos (AINES), debido a que lleva varios meses con estos, se le aconseja disminuir la dosis hasta su suspensión y acudir a su especialista en endocrinología para que valore otra posible alternativa terapéutica, con el fin de mejorar las mialgias y artralgias que presenta.

Debido al estado de la piel en el momento del examen y la tendencia a la infección secundaria, se le indican fomentos de sulfato de cobre 1x1000 a una duración de 20 minutos de dos a tres veces al día y tripleantibiótico tópico, neomicina, bacitracina y polimixina b, durante siete días.

Después de una semana, aplicar la mometasona en crema 0.1 %, dos veces al día y difenhidramina de 25 mg, una tableta cada ocho horas para el prurito.

Se le explica a la paciente que una vez que sus lesiones de piel hayan mejorado, dejan una pigmentación residual, esta tiene una tendencia a la permanencia; pero se le asocia a una involución franca del cuadro cutáneo y desaparecen poco a poco.

DISCUSIÓN

Las erupciones fijas por drogas son lesiones numulares, forma de moneda y bien delimitadas que aparecen y reaparecen de forma persistente en el mismo sitio, después de cada administración de la droga.^(1,3,4) En cada nuevo brote pueden aparecer nuevas lesiones.⁽⁴⁾ Son de característica eritematovioláceas o negras, en ocasiones en forma de iris o diana, pueden ampollarse y constan de uno o varios parches elevados que dejan al curar una pigmentación que desaparece poco a poco.⁽⁵⁾ Las lesiones se pueden localizar en los labios, genitales, zona perianal, manos y pies.^(1,2,5,6)

Entre los medicamentos que más producen los eritemas fijos están los analgésicos como es el paracetamol, los Medicamentos Antiinflamatorios no Esteroides (AINES), los antibióticos como las penicilinas, trimetoprima-sulfametoxazol o cotrimoxazol y las tetraciclinas, eritromicina, clindamicina, la griseofulvina, dapsona, los antiparasitarios como el metronidazol y otros fármacos como la carbamazepina, el alopurinol, hidroxicina, cetiricina y los anticonceptivos orales.^(6,7) El pronóstico es favorable siempre que se detecte la droga que desencadena la reacción.

El diagnóstico diferencial depende de factores como: cantidad de lesiones, la localización y el sexo, todo eso se debe diferenciar de las celulitis pospicaduras en los casos de lesión única, en aquellos cuyas lesiones son generalizadas se denomina eritema fijo medicamentoso generalizado y se debe diferenciar del eritema multiforme, cuando compromete las mucosas de forma marcada con el síndrome de Stevens-Johnson, cuando la afectación es genital pensar en el herpes simple genital, balanitis candidiásica y el eritema polimorfo genital.^(7,8) Se puede considerar las dermatitis de contacto, dermatitis numular, lesiones en forma de monedas y la urticaria, estas son ronchas evanescentes, eritematosas, fugaces y pruriginosas.

Desde el punto de vista histopatológico, los cambios observados plantean que sea una variante de eritema multiforme.^(1,8) Las alteraciones son epidérmicas. Con frecuencia se produce degeneración hidrópica de la basal

con incontinencia pigmentaria, con grandes cantidades de melanina libre o dentro de macrófagos en la dermis superior. Las ampollas se forman por despegamiento de la epidermis de la dermis. Los capilares superficiales están rodeados de un infiltrado inflamatorio escaso.^(1,8,9)

Otras investigaciones^(1,3,10) reportan que aunque la enfermedad no tiene un tratamiento específico, varios han sido los medicamentos usados para su control, de elección los corticoesteroides tópicos e intralesionales.

Otros estudiosos⁽¹⁰⁻¹²⁾ señalan que las reacciones medicamentosas son leves y que la menor proporción de éstas ponen la vida en riesgo; pero en algunos casos suelen requerir de atención en Unidades de Cuidados Intensivos.

De forma general el eritema fijo medicamentoso, no constituye un problema de salud en los Servicios de Dermatología; pero se connota que el diagnóstico no suele ser con la prontitud que se demanda, pues los pacientes suelen acudir pasado unos meses y entonces eso predispone para las posibles complicaciones, debido al uso y abuso del medicamento.

Importante resulta el diagnóstico precoz y el seguimiento de la enfermedad para evitar complicaciones y lograr un mínimo de recurrencias, aspectos que permiten mejorar la calidad de vida de los pacientes.

Perspectiva o experiencia del paciente:

La paciente comprende lo riesgoso de usar medicamentos sin ser indicados por un especialista, sugiere la posibilidad de crear espacios para informar acerca de cuadros dermatológicos similares al de ella; así evitar que otras personas lo padezcan.

Se concluye que es importante establecer el diagnóstico precoz, debido a complicaciones que pueden aparecer ante la exposición repetida al fármaco.

Declaración ética-moral: Se cumple con los principios fundamentales de la declaración de Helsinki de 1964 y se obtiene el consentimiento informado de la paciente, garantizando la confidencialidad de los datos personales.

REFERENCIAS BIBLIOGRÁFICAS

1.Villanueva OA, Ramírez GKM. Eritema pigmentado fijo secundario a ingesta de alopurinol. Rev Cent Dermatol Pascua [Internet].

2021 [citado 23 Ene 2023];30(1):20-3. Disponible en: <https://dx.doi.org/10.35366/100587>

2.Rojas-Caraballo N, Machado-Mora Y, Lagos-Ordoñez KJ, Bordelois-Abdo JA, Mozo-Bigñotte A. Reacciones cutáneas adversas medicamentosas en el Hospital General Docente “Dr. Agostinho Neto”, Guantánamo 2018-2019. Rev Inf Cient [Internet]. 2020 [citado 23 Ene 2023];99(2):134-41. Disponible en: <http://www.revinfcientifica.sld.cu/index.php/ric/article/view/2811>

3. Orjuela-Rodríguez T, Rojas-Cortés R, Vergara V, Aldunate F, Jiménez G, Orta IA, et al. Reacciones adversas a medicamentos utilizados para la COVID-19 en cinco países de América Latina. Rev Panam Salud Publica. 2022; 46:e178. doi: <https://doi.org/10.26633/RPSP.2022.178>

4.Ministerio de Sanidad y Política Social de España. Estudio IBEAS: prevalencia de efectos adversos en hospitales de Latinoamérica; 2020. Disponible en: <https://www.paho.org/hq/dmdocuments/2010/INFORME%20GLOBAL%20IBEAS.pdf>

5.Montané E, Santesmases J. Reacciones adversas a medicamentos. Med Clin (Barc) [Internet]. 2020 [citado 19 Oct 2023];154(5):178–84. Disponible en: <http://dx.doi.org/10.1016/j.medcli.2019.08.007>

6.Lobera Labairu T. ¿Qué es la alergia a medicamentos? Cap. 28. p.301-8. Libro de las enfermedades alérgicas. 2da. ed. Bilbao, España: Fundación BBVA. [Internet] 2021 [citado 12 Oct 2023]. Disponible en: <http://www.fbbva.s/alergia>

7.Fustá-Novell X, Bosch-Amate X, Morgado-Carrasco D. Eritema fijo medicamentoso. Atención Primaria Práctica [Internet].2019 [citado 12 Oct 2023];1(3):55–6. Disponible en: <http://dx.doi.org/10.1016/j.appr.2019.02.002>

8.Vázquez-Osorio I, Gonzalvo-Rodríguez P, Mallo-García S, Rodríguez-Díaz E. Exantema fijo medicamentoso ampolloso generalizado por metamizol. Piel (Barc, Internet) [Internet]. 2019 [citado 19 Oct 2023];34(8):474–6. Disponible en: <http://dx.doi.org/10.1016/j.piel.2018.08.004>

9.García López BE, Mondragón García D, Velasco Medina AA, Velázquez Samano G. Eritema pigmentado fijo secundario a AINE: Reporte de caso. Rev Alerg Mex [Internet].

2023; 70(3):203. Disponible en: <http://dx.doi.org/10.29262/ram.v70i3.1268>

10-Kidon M, Blanca-Lopez N, Gomes E, Terreehorst I, Tanno L, Ponvert C, et al. EAACI/ENDA Position Paper: Diagnosis and management of hypersensitivity reactions to non-steroidal anti-inflammatory drugs (AINEs) in children and adolescents. *Pediatr Allergy Immunol* [Internet]. 2018 [citado 19 Oct 2023];29(5):469–80. Disponible en: <http://dx.doi.org/10.1111/pai.12915>

11.Zambernardi A, Label M. Reacciones cutáneas adversas a medicamentos: cómo identificar el desencadenante. *Actas Dermosifiliogr* [Internet]. 2018 [citado 19 Oct 2023];109(8):699–707. Disponible en: <http://dx.doi.org/10.1016/j.ad.2018.02.017>

12.Begoña Cueva C, Carretero Ares JL, González Delgado P, Fernández Sánchez J. Reacciones alérgicas a fármacos. Abordaje en atención primaria y en el hospital. *FMC* [Internet]. 2017 Jun-Jul [citado 23 Ene 2023];24(6):303-11. Disponible en: <https://www.fmc.es/es-reacciones-alergicas-farmacosabordaje-atencion-articulo-S1134207217300580>

Conflicto de intereses

Los autores declaran no tener conflicto de intereses para la publicación del artículo.

Citar como: Esqueff-Díaz N, Sierra-Díaz D, Pérez Báez N. Eritema fijo medicamentoso múltiple. Reporte de un caso. *Medimay* [Internet]. 2024[citado: fecha de citado];31:e2439. Disponible en: <https://revcmhabana.sld.cu/index.php/rcmh/article/view/2439>

Contribución de autoría.

Participación según el orden acordado por cada uno de los autores de este trabajo.

Autor

Dr. Norberto Esqueff Díaz

MSc.Damaris Sierra Díaz

MSc. Niurka Pérez Báez

Contribución

Conceptualización, investigación, metodología, redacción(borrador original, revisión y edición).

Metodología, redacción(borrador original, revisión y edición).

Redacción(borrador original, revisión y edición).



Este artículo se encuentra protegido con una [licencia de Creative Commons Reconocimiento- No Comercial 4.0 Internacional](https://creativecommons.org/licenses/by-nc/4.0/), los lectores pueden realizar copias y distribución de los contenidos, siempre que mantengan el reconocimiento de sus autores.